

De volwassen patiënt met een AVSD



1 feb 2024

Heleen van der Zwaan, MD PhD
ACHD cardioloog

h.b.vanderzwaan-3@umcutrecht.nl



Waar gaan we het over hebben?

- Dé AVSD patiënt bestaat niet, er bestaan heel veel verschillende mensen met een AVSD
- Er zijn op volwassen leeftijd verschillende complicaties die zich voor kunnen doen waar behandelingen voor zijn
- Kwaliteit van leven is leidend, de zorg wordt door verschillende betrokkenen gedaan rondom de patiënt en we zien voortdurend nieuwe ontwikkelingen

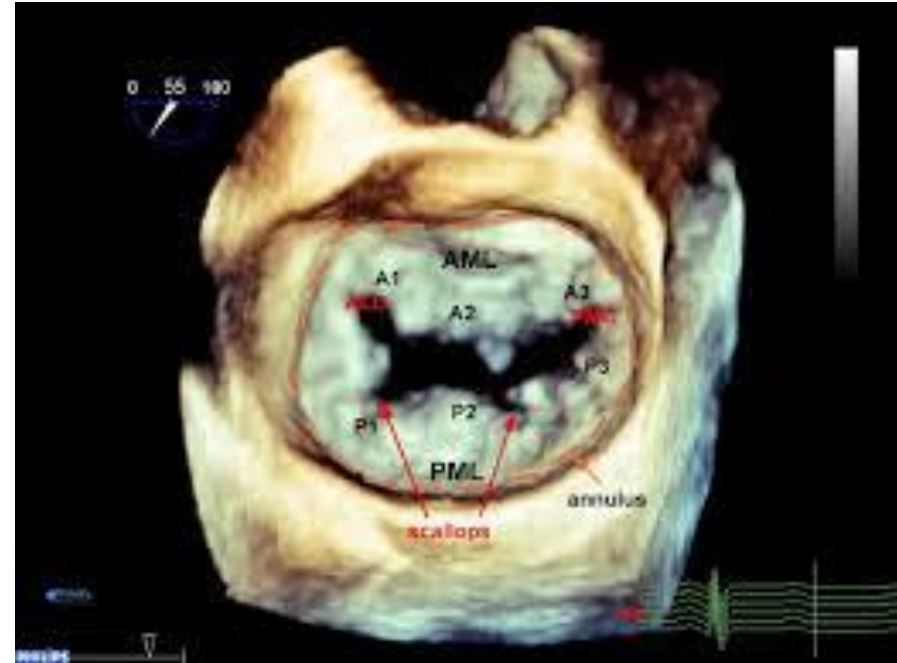
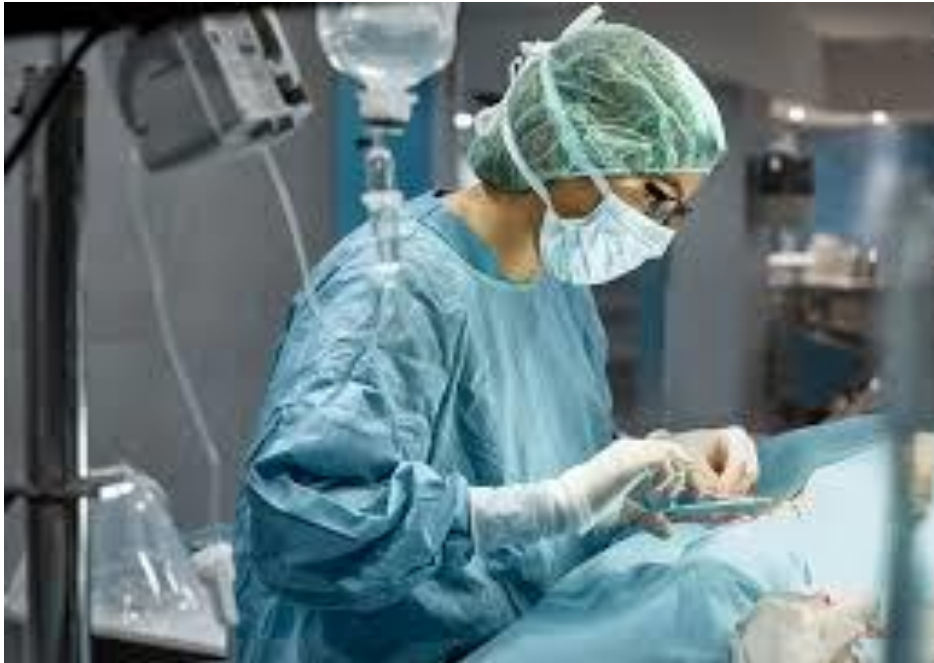

Twée uitgangspunten om te beginnen



1. Ingewikkeld op kinderleeftijd = ingewikkeld op volwassen leeftijd



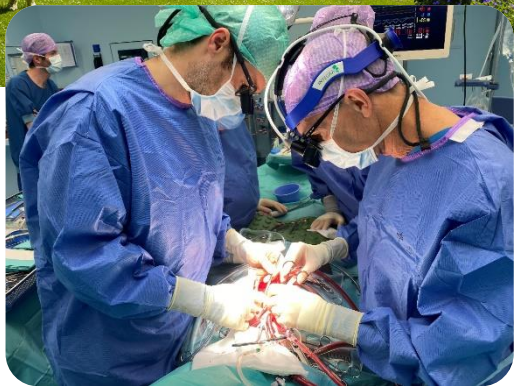


2. Zelfs heel knappe chirurgen kunnen een linker AV klep *niet* veranderen in een echte mitraalklep

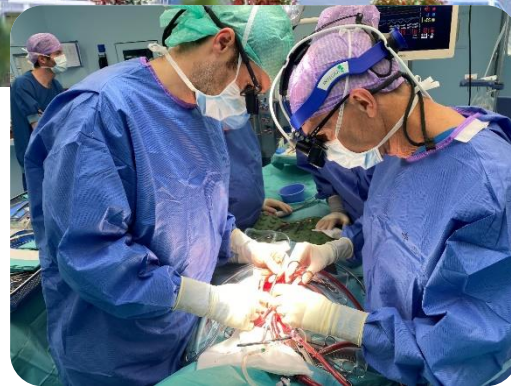

Verschillende soorten patiënten

Geopereerd op kinderleeftijd



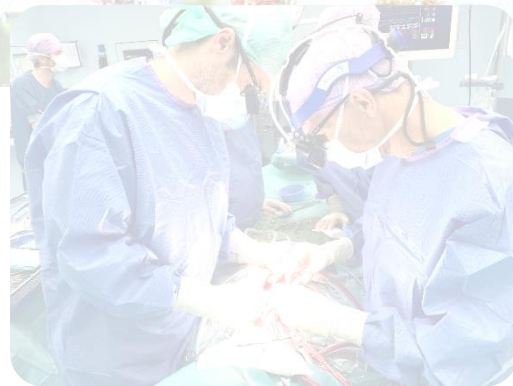
Diagnose en operatie op volwassen leeftijd



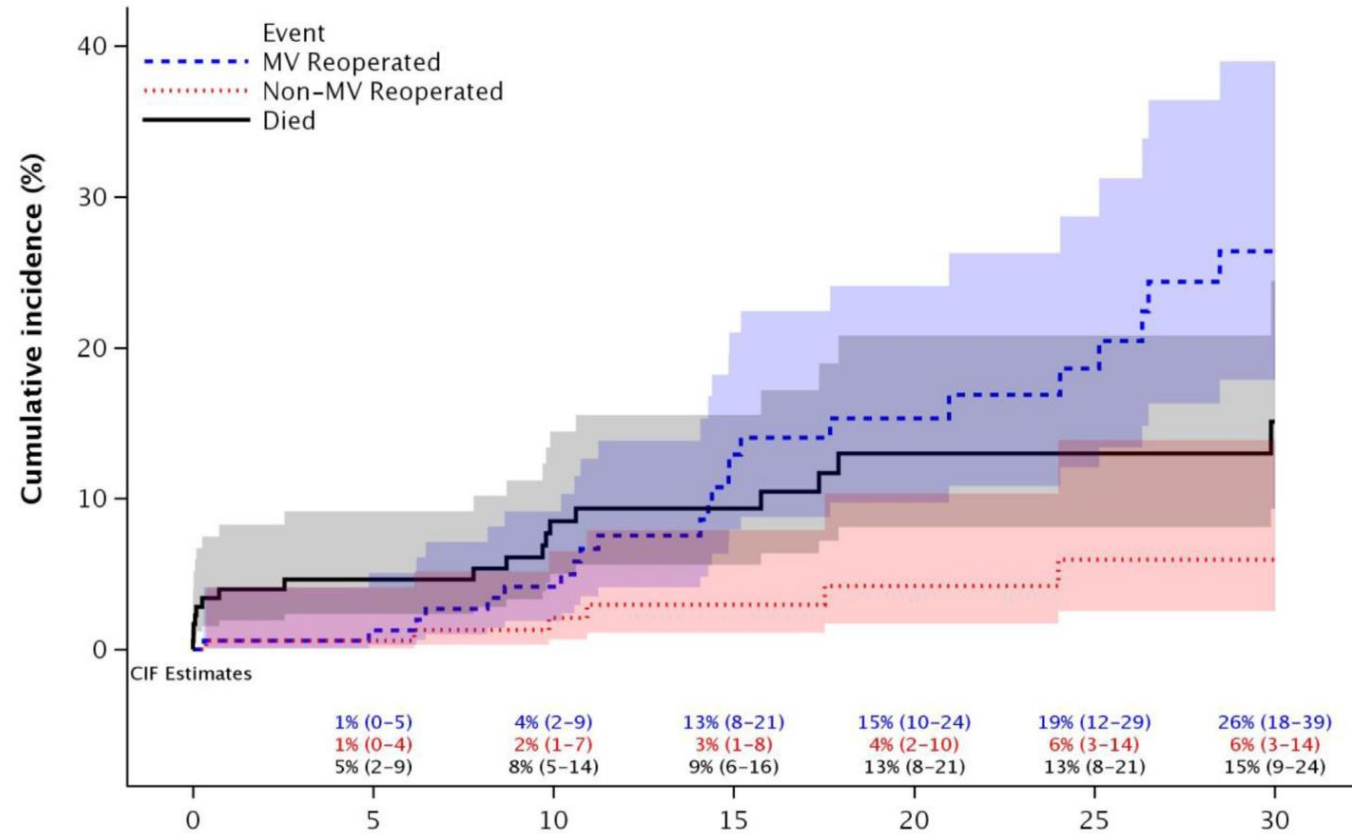
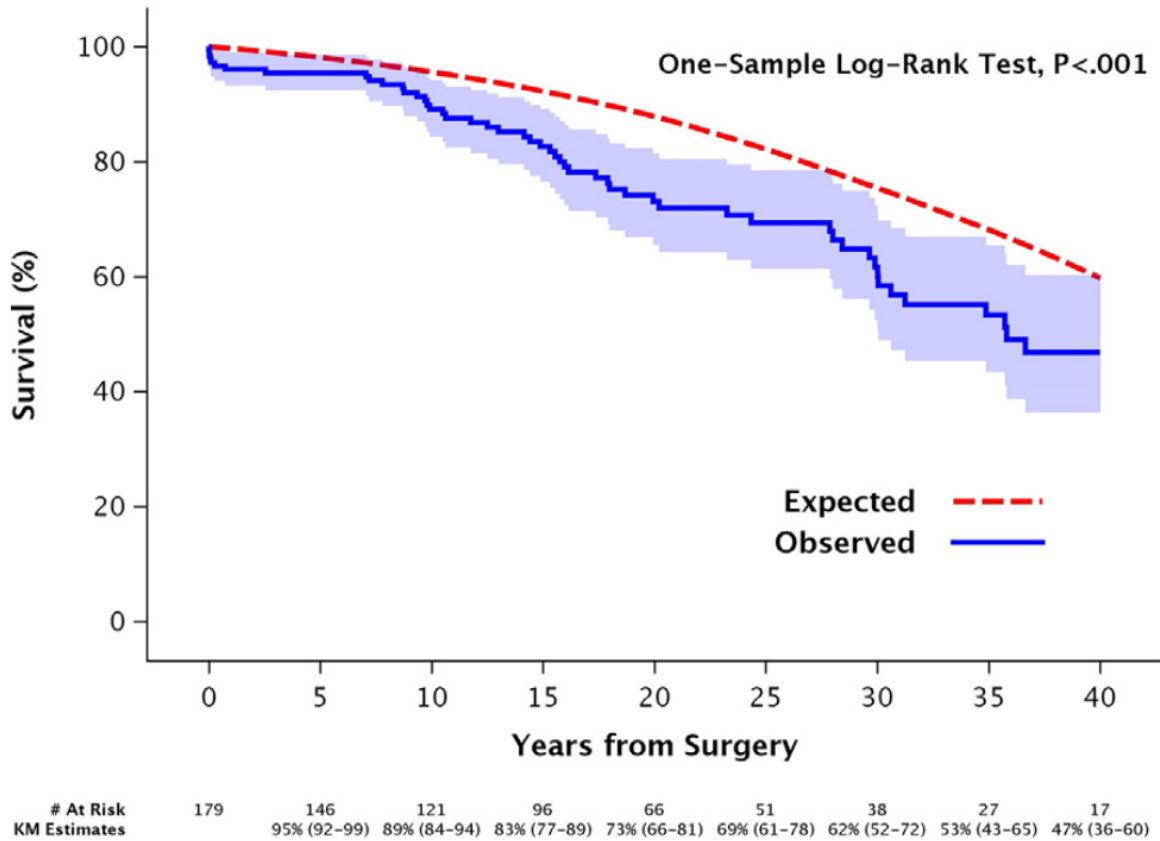
Nooit geopereerd



Verschillende soorten patiënten

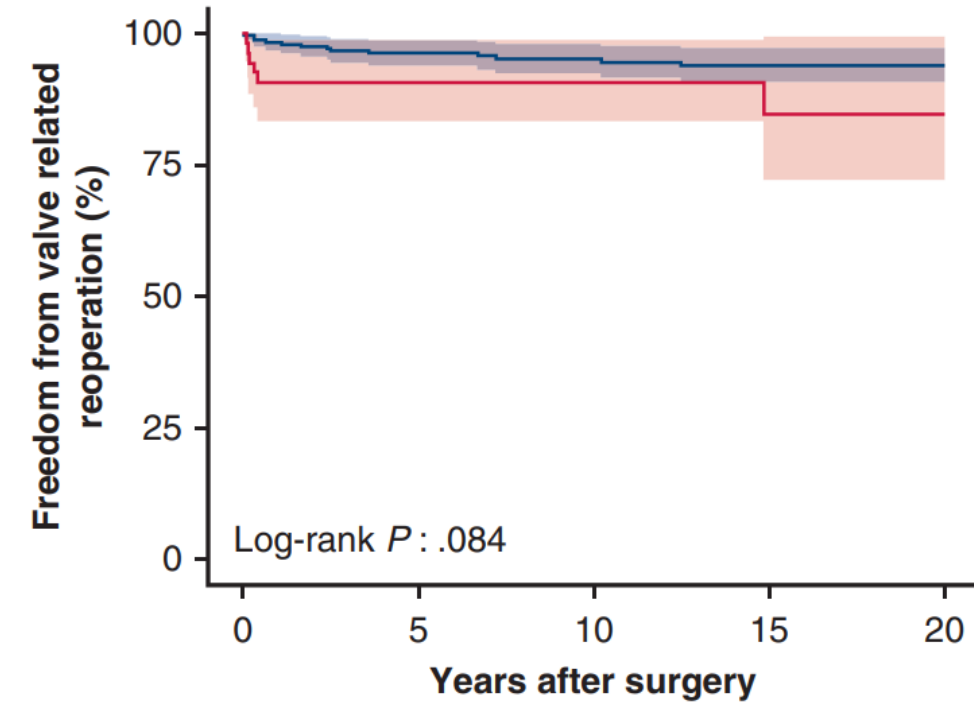
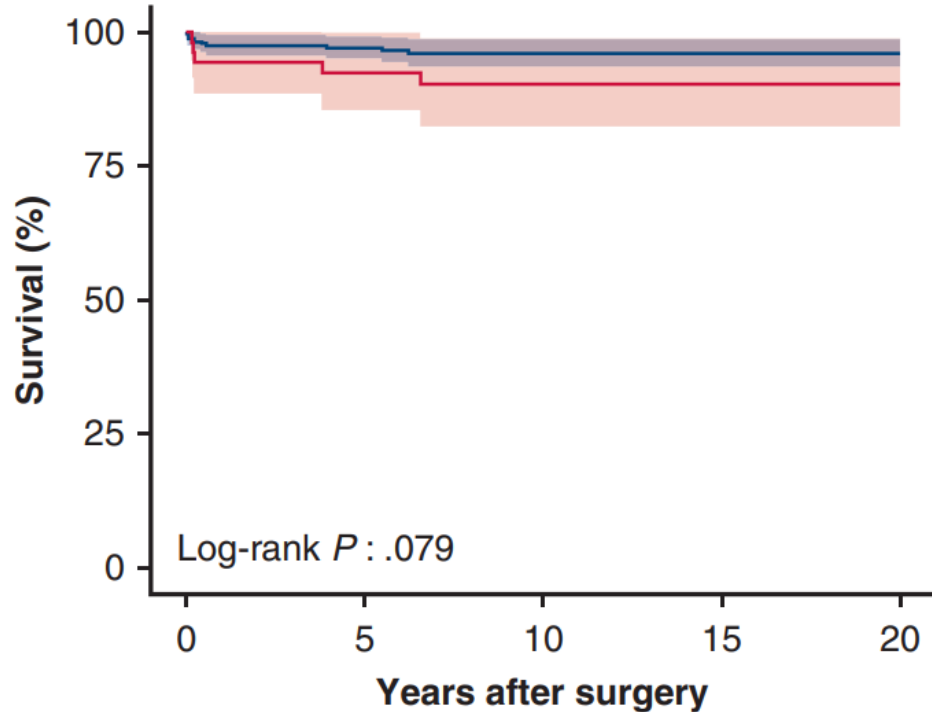


Langetermijns uitkomsten



Patlolla et al. 2020 Semin Thoracic and CV Surg 33:469-478

Langetermijns uitkomsten (2)



	Patients at risk				
	0	5	10	15	20
■ > 3 months	246	200	167	126	77
■ < 3 months	54	43	27	15	7

	Patients at risk				
	0	5	10	15	20
■ > 3 months	246	197	165	123	74
■ < 3 months	54	41	27	14	7

Ramgren et al. 2021 *J of Thor and CV Surgery*; volume 161; number 6

Welke complicaties zien we?

- Lekkage van de linker AV klep (LAVV);
- Lekkage van de rechter AV klep (RAVV);
- Vernauwing van de AV klep;
- Een rest shunt;
- Vernauwing van de linkerkamer uitstroombaan;
- Verhoogde druk in de longslagader;
- Geleidingsstoornissen

Linker AV klep lekkage (LAVVI)

41-jarige man

Op 4-jarige leeftijd geopereerd

nadien milde tot matige LAVV lekkage > lost to follow up

Lost to follow-up

Ontbreken van routinematige controles in het ziekenhuis is een voorspeller voor narigheid

> 3x hogere kans op een spoedopname en/of een spoedingreep



Linker AV klep lekkage (LAVVI)

41-jarige man

Op 4-jarige leeftijd geopereerd

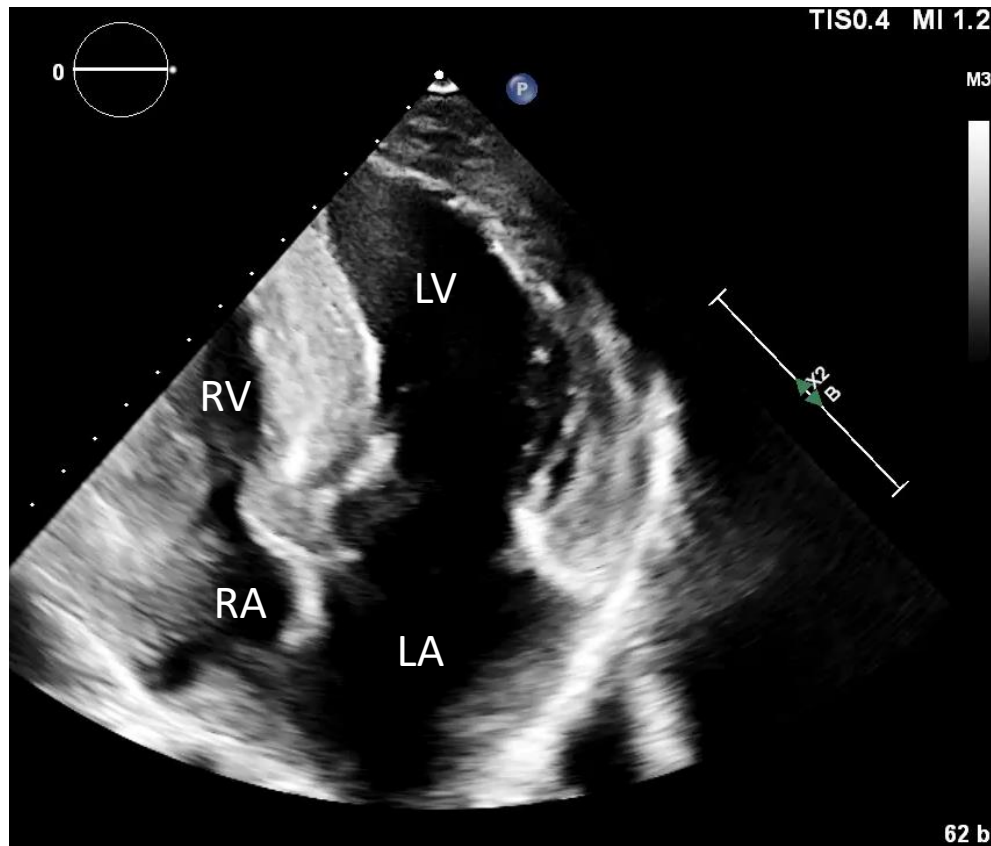
nadien milde tot matige LAVVI > lost to follow up

Hij bezoekt de cardioloog in een algemeen ziekenhuis:

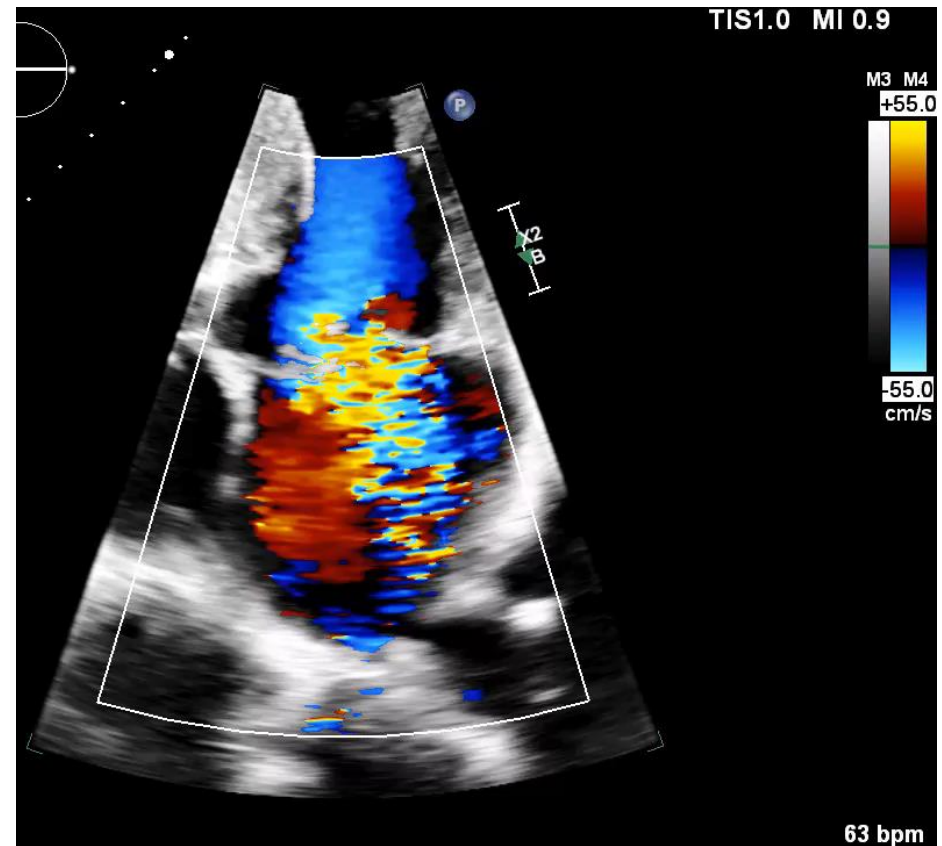
Vermoeidheidsklachten, burn-out

ECG een rustig sinusritme (= het normale hartritme),
bij inspanning overslagen van het hart,
geen ritmestoornis als boezemfibrilleren

Echo van het hart



A4C beeld



A4C beeld met kleuren Doppler

Recommendations for intervention in atrioventricular septal defect

AV valve regurgitation

Valve surgery, preferably AV valve repair, is recommended in symptomatic patients with moderate to severe AV valve regurgitation and should be performed by a congenital cardiac surgeon.

I

C

In asymptomatic patients with severe left-sided AV valve regurgitation, valve surgery is recommended when LVESD ≥ 45 mm^d and/or LVEF $\leq 60\%$ provided other causes of LV dysfunction are excluded.

I

C

In asymptomatic patients with severe left-sided AV valve regurgitation, preserved LV function (LVESD < 45 mm^d and/or LVEF $> 60\%$), high likelihood of successful valve repair, and low surgical risk, intervention should be considered when atrial fibrillation or systolic PAP > 50 mmHg is present.

IIa

C

2020 ESC guideline on management in ACHD

41-jarige man

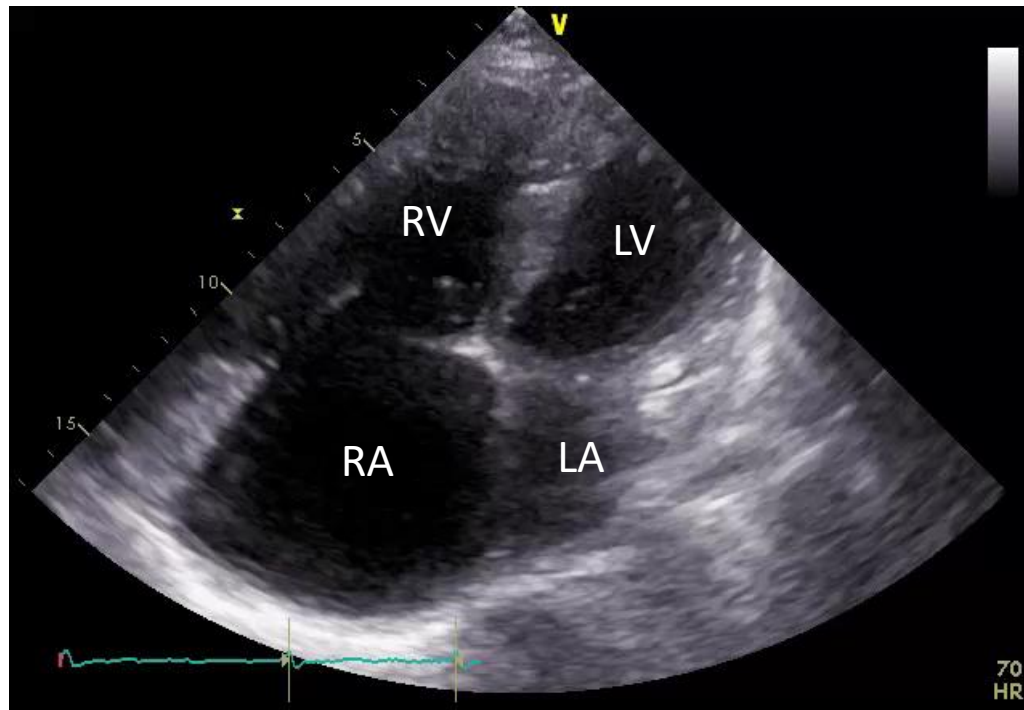
- Direct na de operatie een bacteriële infectie

- Nu zo'n 1.5 jaar na de operatie gaat het goed, hij kan zich goed inspannen

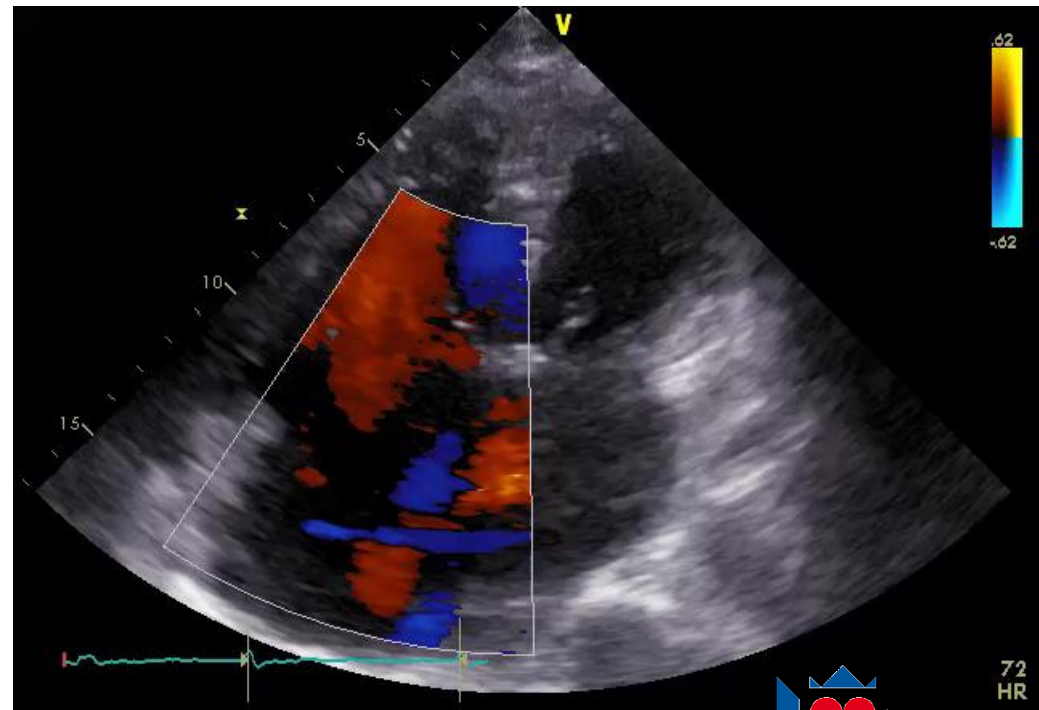
Rechter AV klep lekkage (RAVVI)

74-jarige vrouw

Op 14-jarige leeftijd geopereerd, rond 50-jarige leeftijd ontstond boezemfibrilleren, echo toont ernstige RAVVI, zij wenst geen operatie



A4C beeld



A4C beeld met kleur

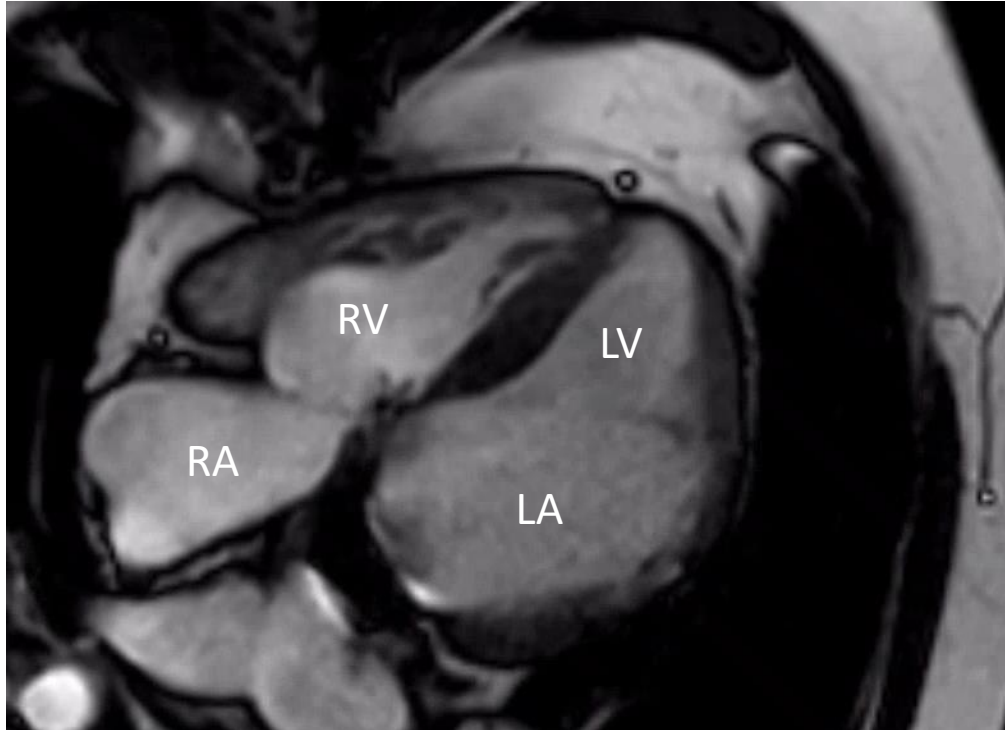
AV klep vernauwing

42-jarige man

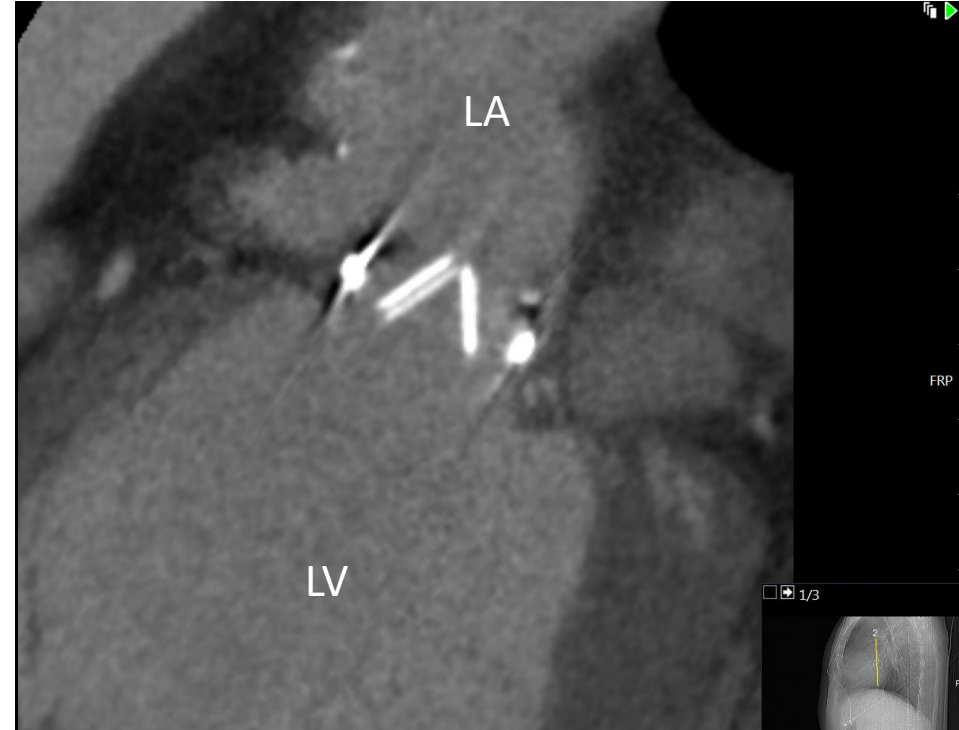Leeftijd	2 jaar	sluiting van het ASD, reparatie van de LAVV
	6 jaar	LAVV vervangen door een metalen kunstklep
	13 jaar	vervanging van de kunstklep door een grotere klep
	37 jaar	ritmestoornis, ablatie niet gelukt
	39 jaar	kennismaking in ons ziekenhuis, veel klachten bij de ritmestoornissen, ernstige vernauwing van de kunstklep

Ingewikkeld op kinderleeftijd = ...!

MRI en CT scan



MRI toont een wijde linker hartkamer met een wat verminderde pompfunctie die in de tijd verder achteruit gaat

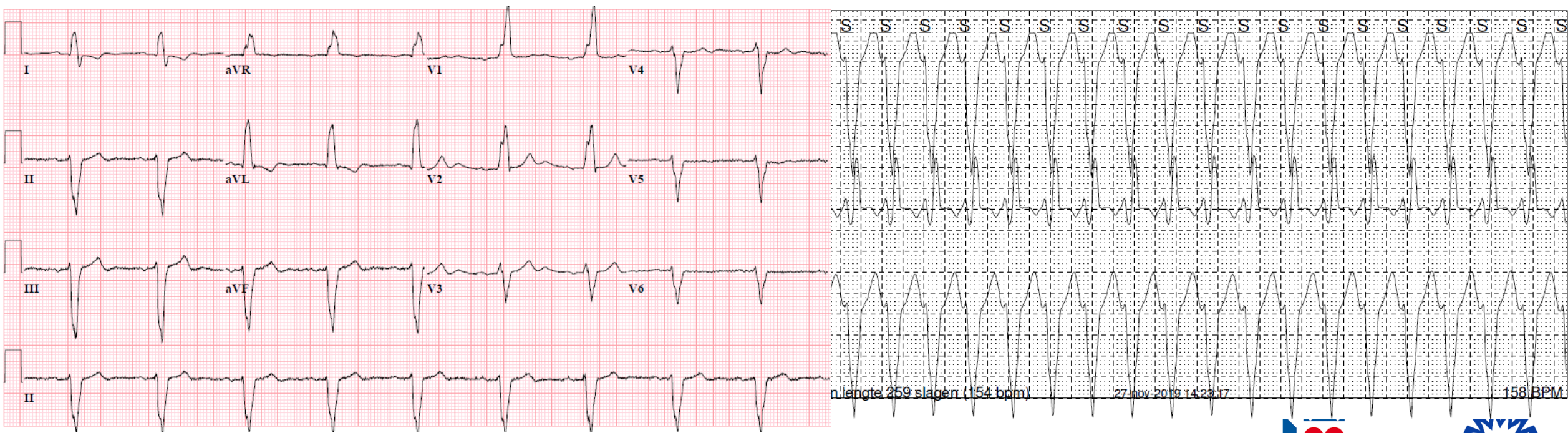


CT toont een kleine opening van de klep en op de klep zit pannus

Ritmestoornis

42-jarige man

Holter 20 keer een AVNRT, langste duur 50 minuten, hartslag ~150 spm


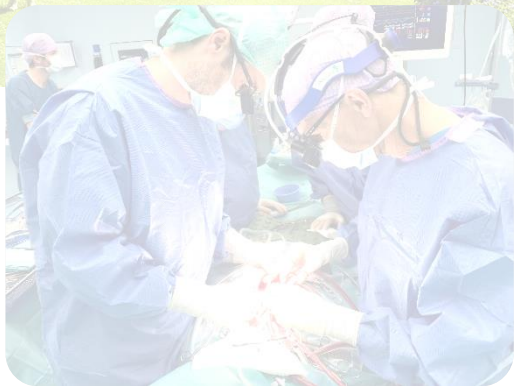
AV klep vernauwing

42-jarige man

Leeftijd	2 jaar	sluiting van het ASD, reparatie van de LAVV
	6 jaar	LAVV vervangen door een metalen kunstklep
	13 jaar	vervanging van de kunstklep door een grotere klep
	39 jaar	ritmestoornis, ablatie niet gelukt
	41 jaar	kennismaking in ons ziekenhuis, veel klachten bij de ritmestoornissen, ernstige vernauwing van de kunstklep
	42 jaar	geslaagde ablatie
	43 jaar	vervanging van de kunstklep

Verschillende soorten patiënten



Late diagnose

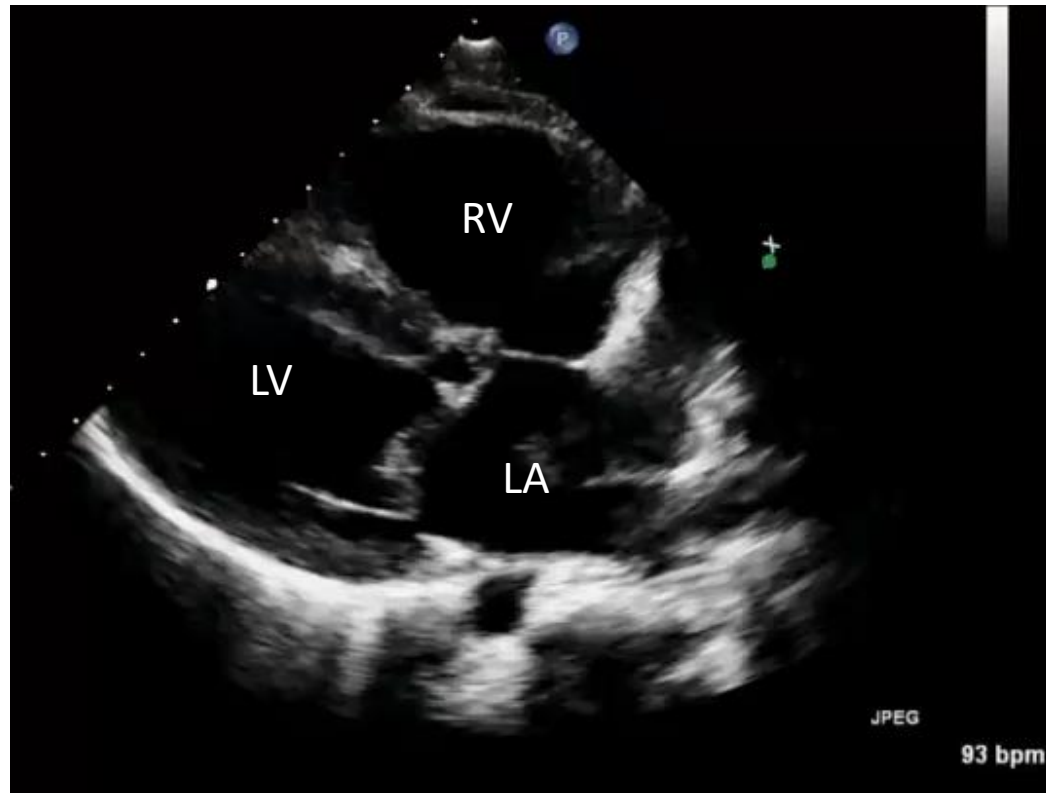
18-jarige jongeman

Bij routine screening voor werkzaamheden bij defensie kwam een AVSD aan het licht (hartruis en afwijkend ECG)

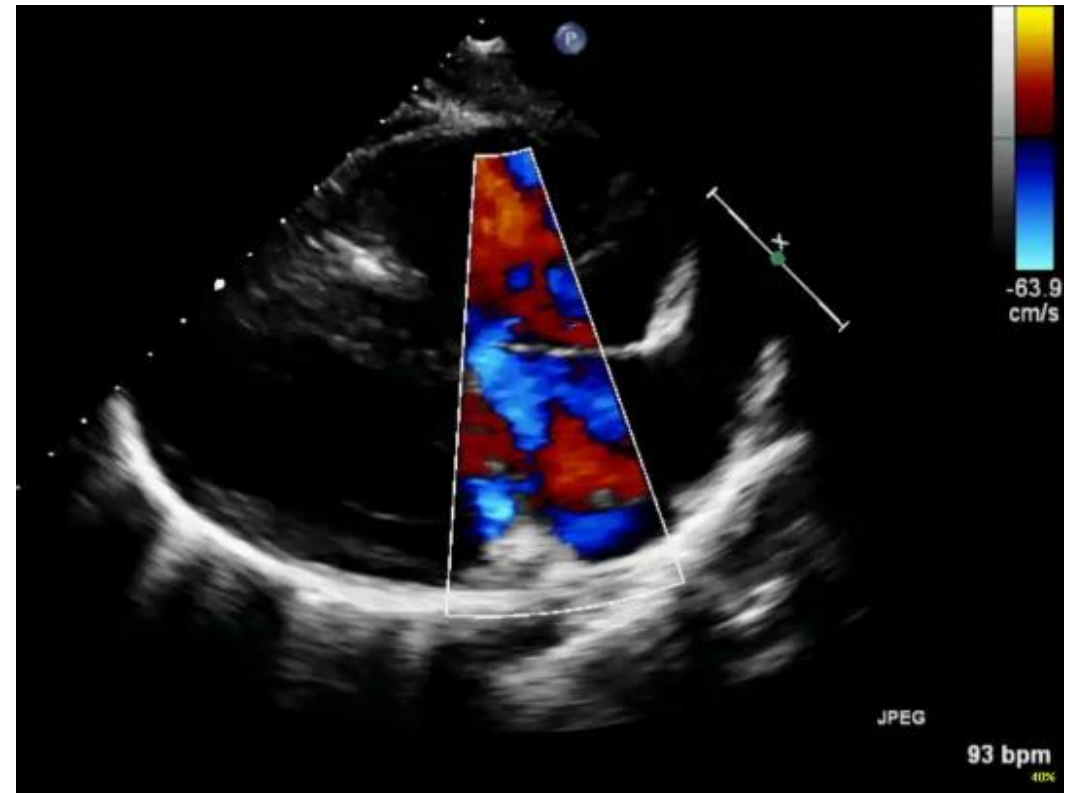


Echo van het hart

18-jarige jongeman



PLAx beeld



PLAx beeld met kleur

MRI scan

18-jarige jongeman

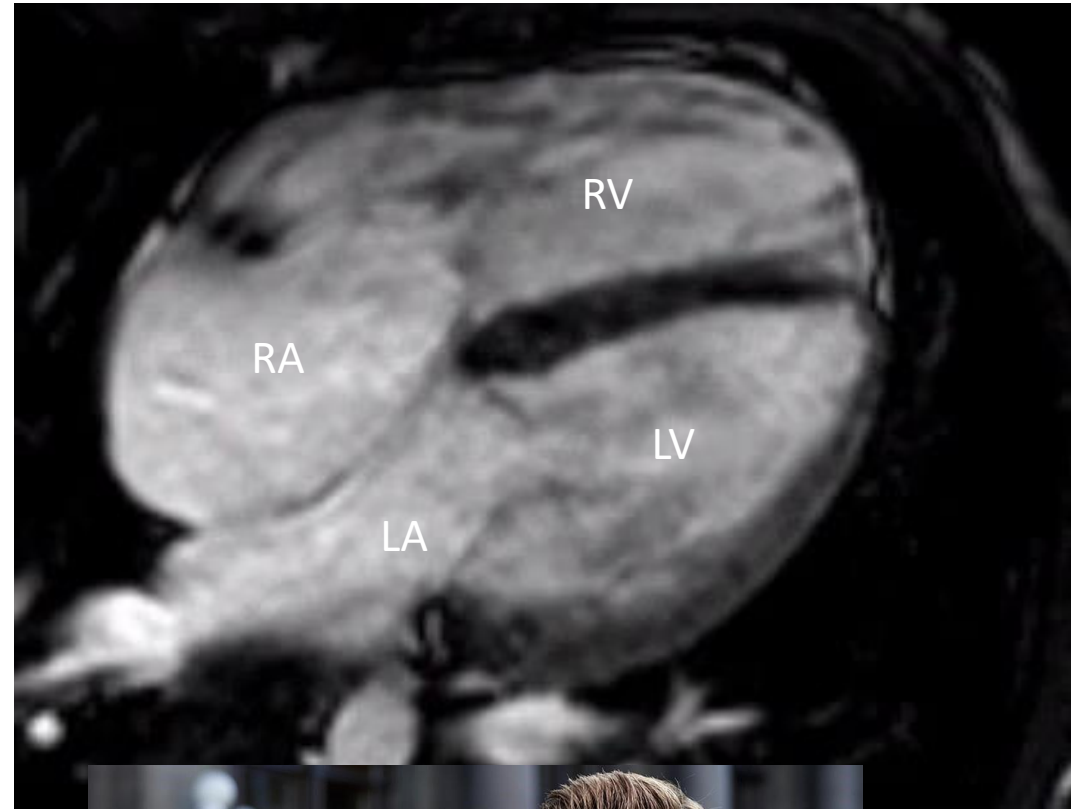
MRI

- Belangrijke shunt;
- Vergrote rechter hartkamer

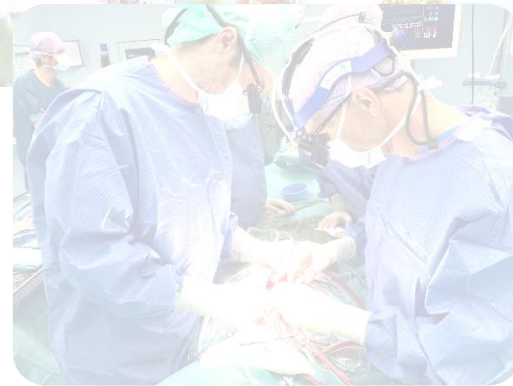Operatie:

- ASD gesloten
- LAVV gerepareerd

Geen succesvolle militaire carrière maar advocaat geworden!



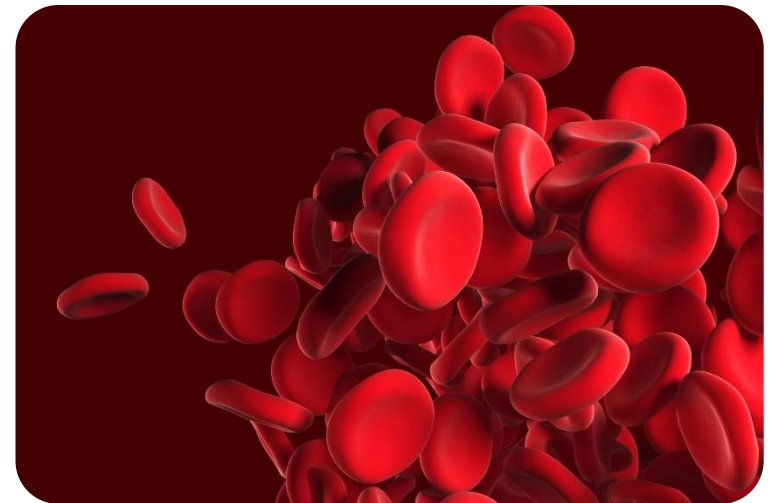
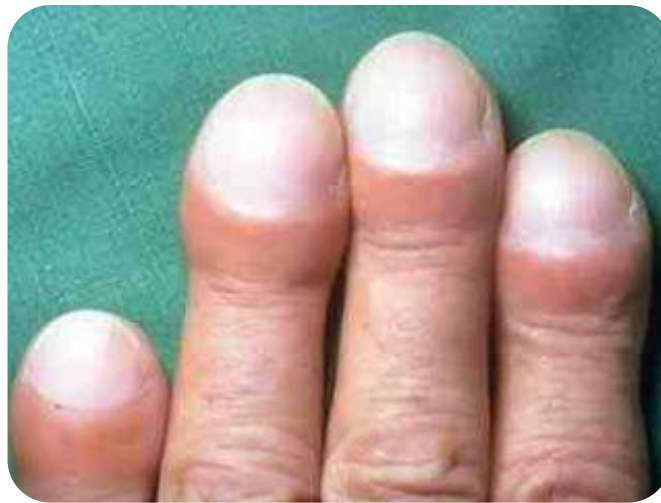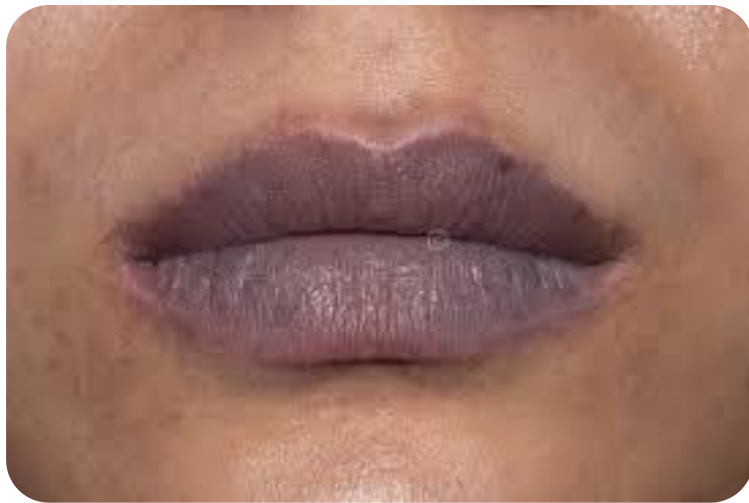Verschillende soorten patiënten



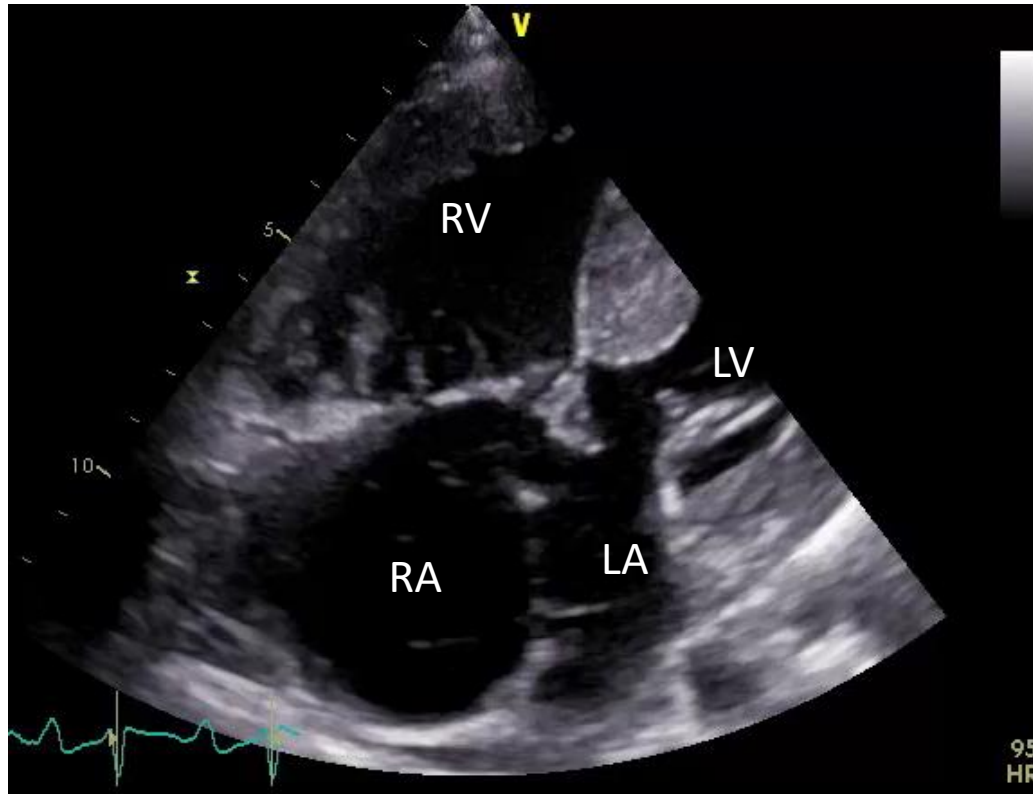
Nooit geopereerd.. (en nu te laat voor OK)

27-jarige vrouw met een AVSD en syndroom van Down

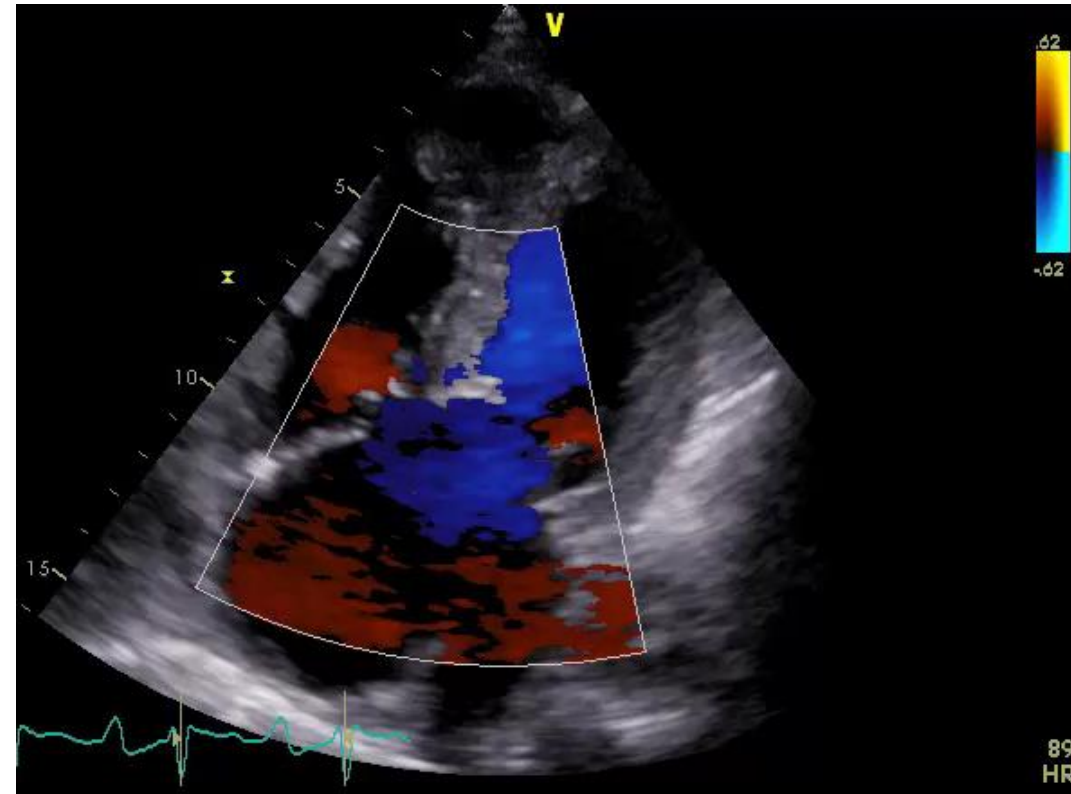
Kortademigheid bij inspanning, NYHA klasse II;



Echo van het hart



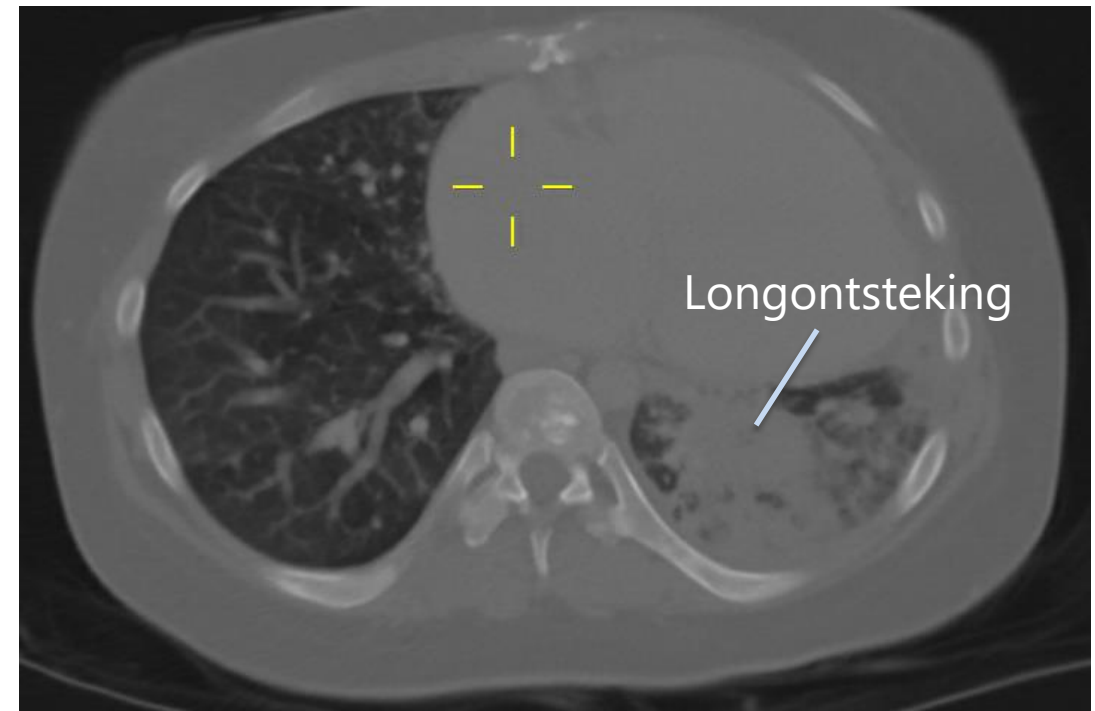
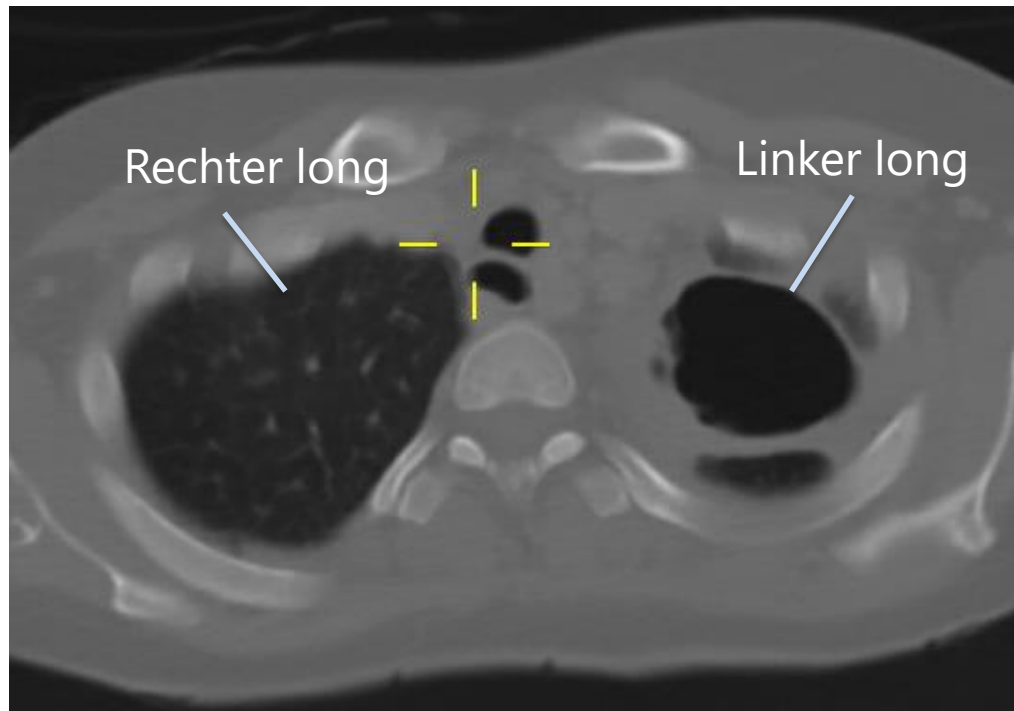
Apicaal beeld



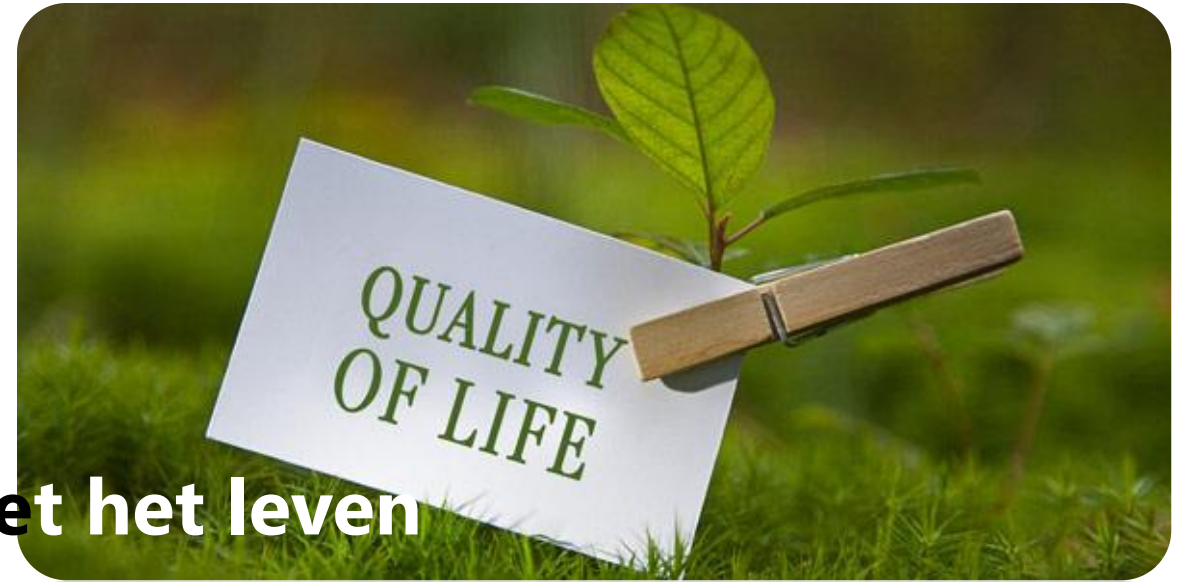Met kleur

CT scan

Regelmatig opnames vanwege hartfalen en longontstekingen, vaak in combinatie

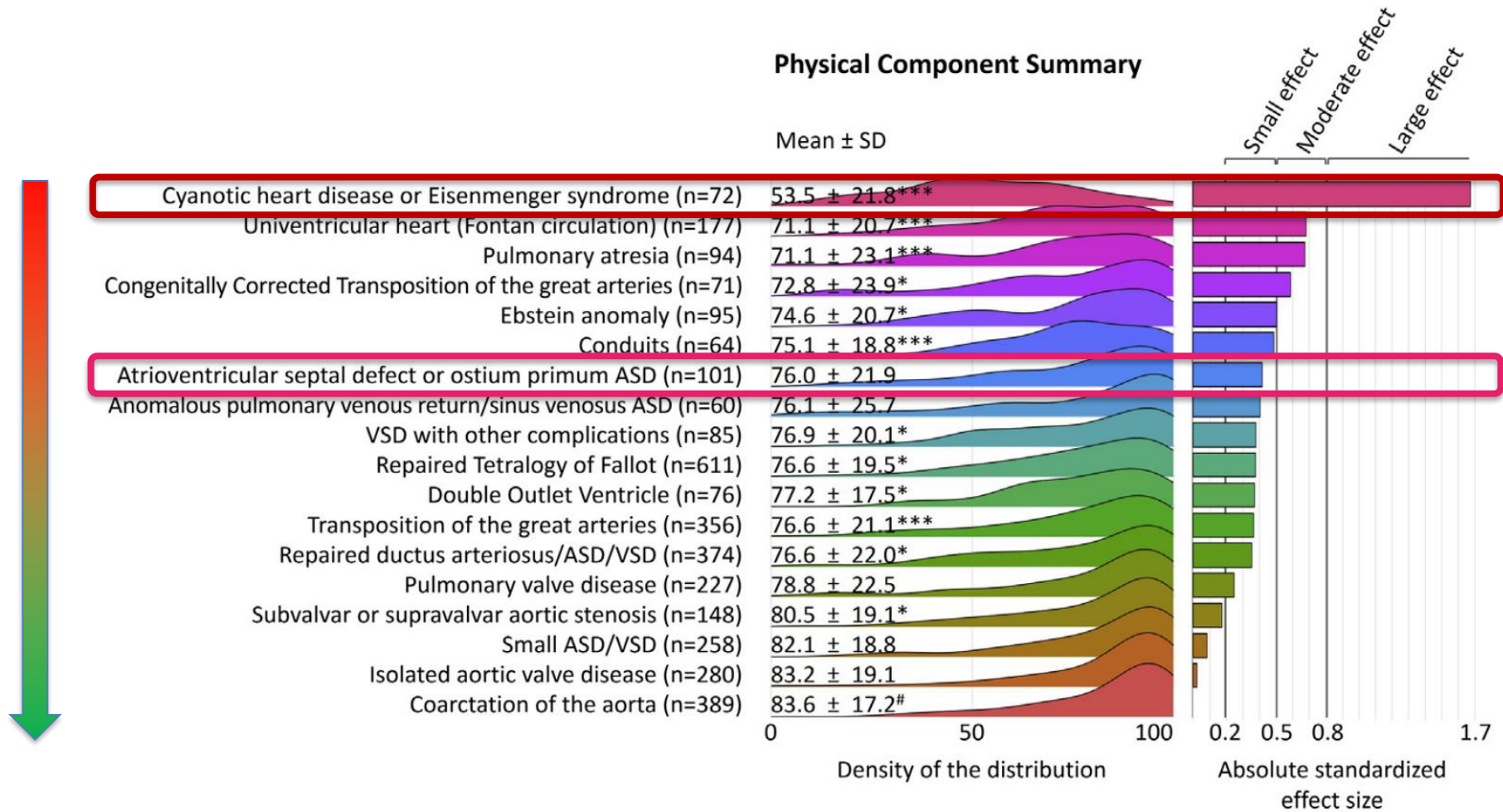


Belang van kwaliteit van leven



De mate van **tevredenheid met het leven** die positief of negatief beïnvloed wordt door de **waarneming van bepaalde levensaspecten** die belangrijk voor diegene zijn, en die al dan niet samenhangen met de gezondheid

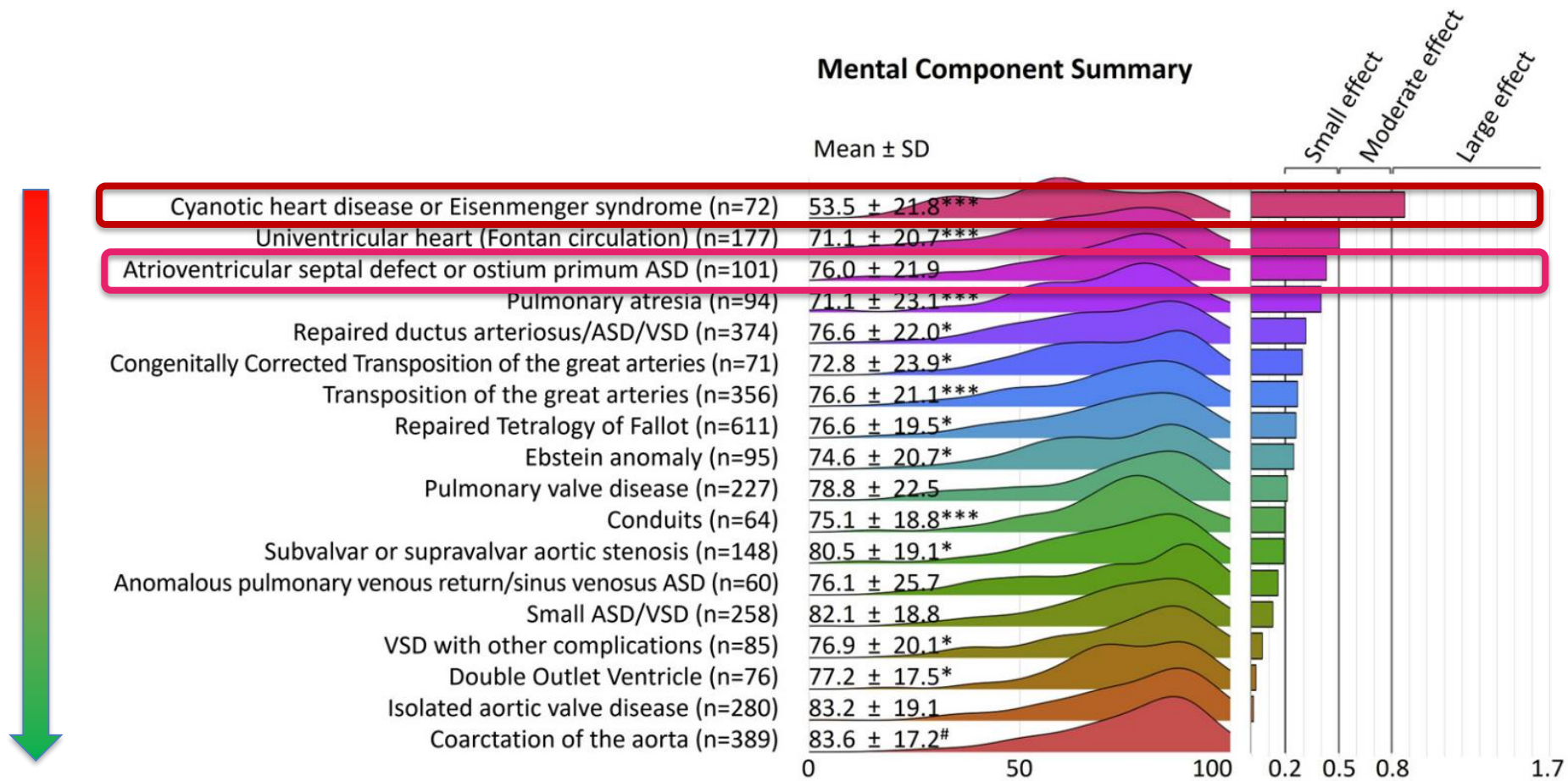
Lichamelijk functioneren



Moons et al. Canadian J of Cardiol 2021



Psychisch functioneren



Moons et al. Canadian J of Cardiol 2021



AVSD – zwangerschap?

Vroeger



'Cardioloog stond 1 kind toe'

Aldus een 74-jarige mevrouw die jaarlijks voor controle komt

Nu



mWHO II–III

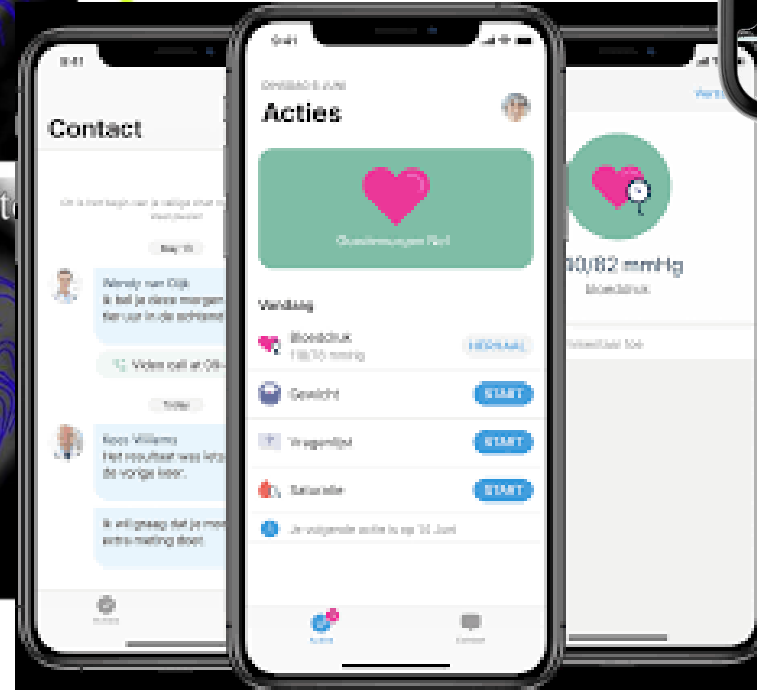
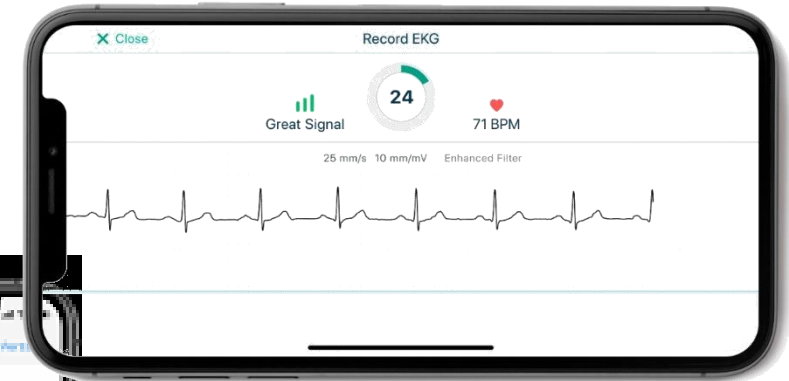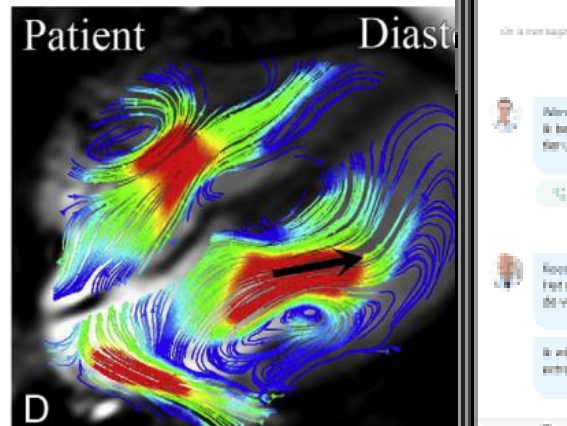
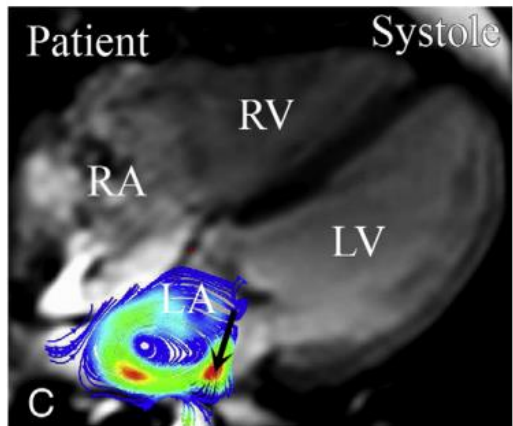
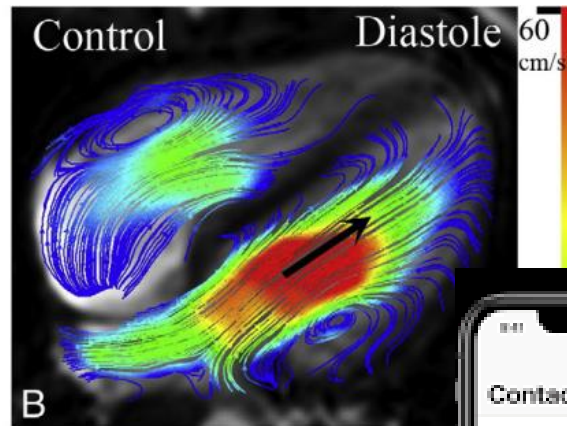
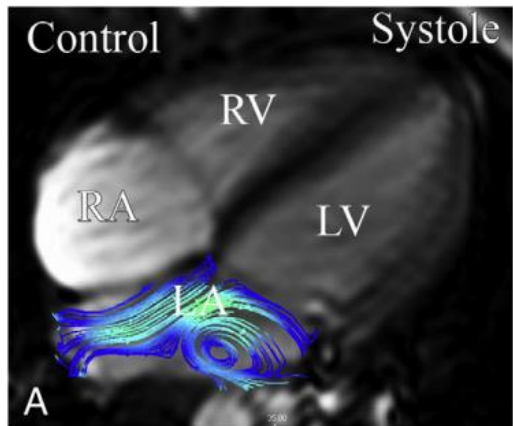
Atrioventricular septal defect

Begeleiding via gespecialiseerd gynaecologisch hartteam

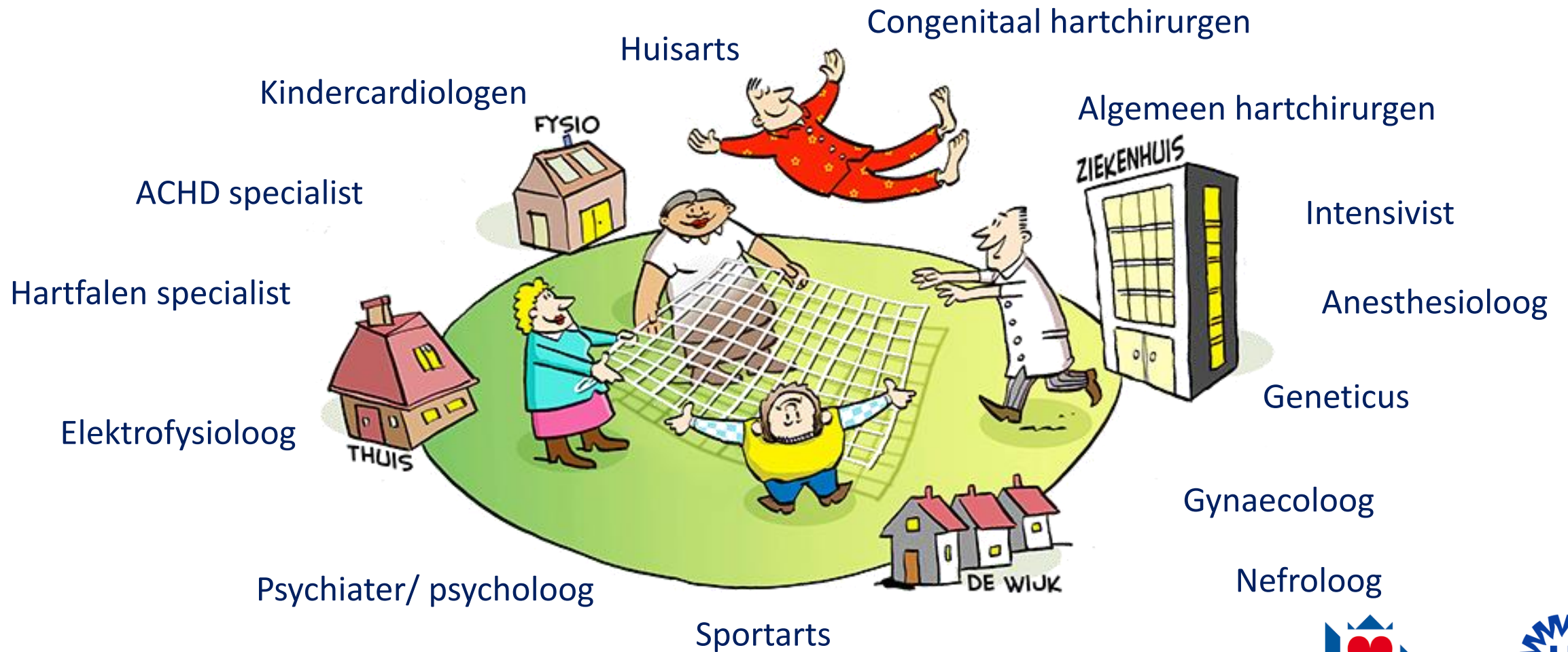
Gezonde leefstijl



Nieuwere technieken



Netwerkgeneeskunde



Samengevat

- Dé AVSD patiënt bestaat niet, er bestaan heel veel verschillende mensen met een AVSD
- Er zijn op volwassen leeftijd verschillende complicaties die zich voor kunnen doen waar behandelingen voor zijn
- Kwaliteit van leven is leidend, de zorg wordt door verschillende betrokkenen gedaan rondom de patiënt en we zien voortdurend nieuwe ontwikkelingen





Dank voor jullie/ uw aandacht!